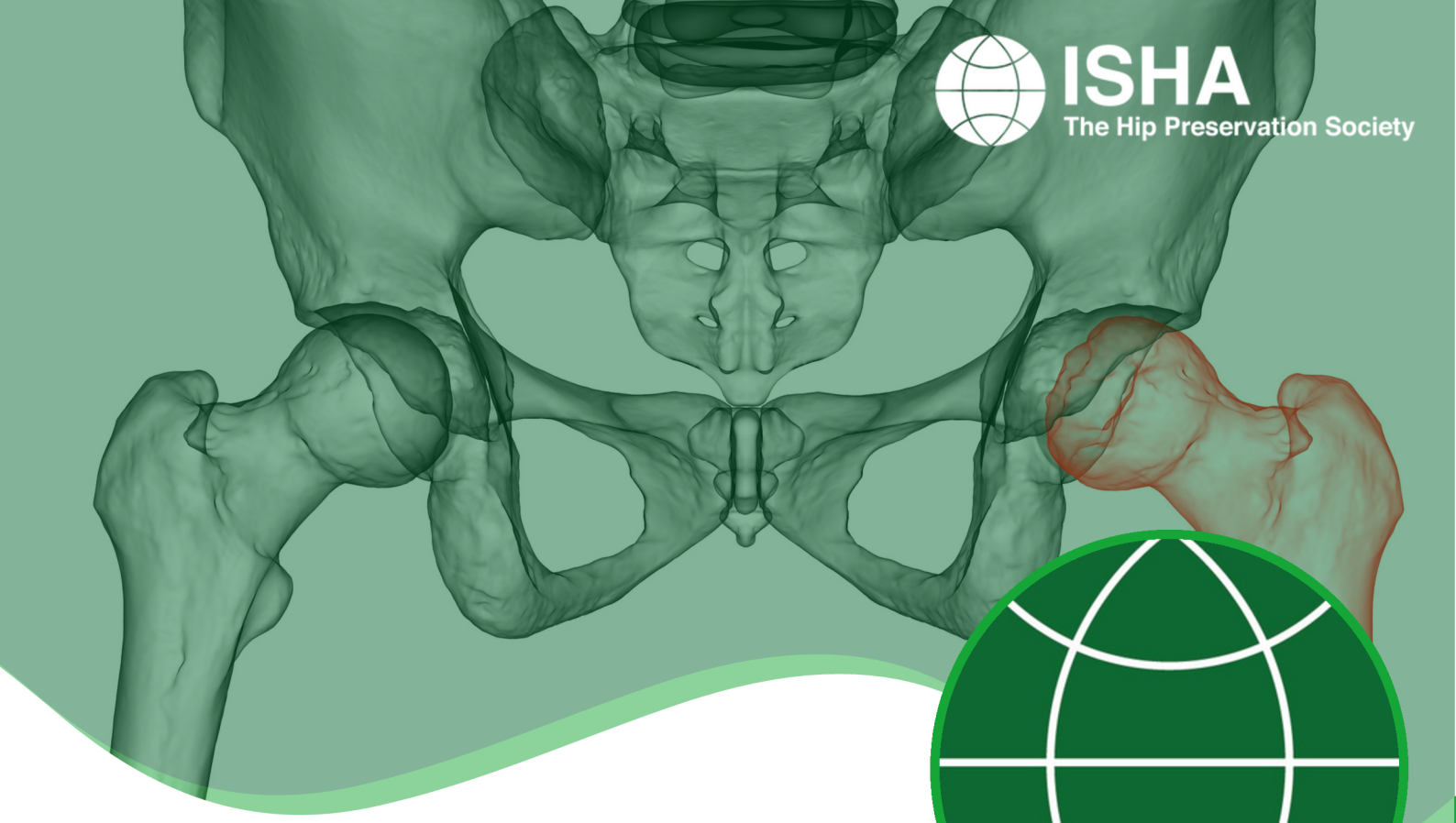

ISHA
The Hip Preservation Society

ペルテス病-成人におけるその後の管理

PATIENT INFORMATION FACT SHEET

定義

右股関節のペルテス病を示す骨盤X線（Blakey、2024年2月）

ペルテス病は小児期の血管壊死(AVN)の一種で、大腿骨頭への血液供給が一時的に遮断されることで、大腿骨頭にさまざまな程度の障害が生じる。成人とは異なり、小児のペルテス病では血液供給が遮断されても最終的には自然に回復するが、その過程は2～5年かかる。 扁平大腿骨頭（coxa plana）と呼ばれる扁平で形の悪い大腿骨頭は、二次的な形成不全（ソケット内での大腿骨頭の不整列）を引き起こすことがあります。これは、関節の機能と安定性に影響を及ぼし、変形性関節症やその他の様々な重症度の疾患の発症につながり、晩年には治療が必要となる可能性がある。

徴候と症状

小児期にペルテスを経験した成人は、大腿骨寛骨臼インピンジメント（FAI）、関節唇、軟骨、靭帯の断裂など、股関節周囲のさまざまな変形を呈することがある。これらは、不安定性やそれに伴う動きや機能の低下の原因となります。 関節の退行性変化が起こる前に診断されれば、関節温存治療が有効である可能性が高く、変形性股関節症の発症や進行、その結果としての人工股関節置換術の必要性を遅らせることができます。

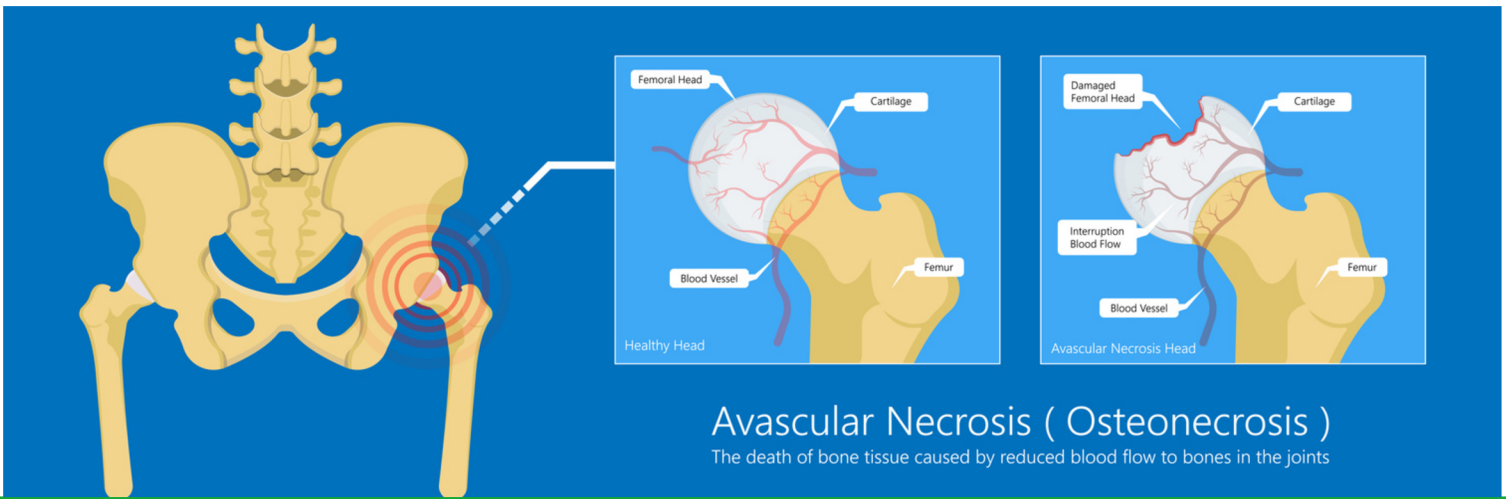

© ISHA - The Hip Preservation Society 2024. All rights reserved.

診断

治療計画に合意する前に、股関節温存専門医と相談し、徹底的な臨床検査を行います。 X線、MRI、CTなどの画像診断が必要な場合もあります。

手術以外の治療

理学療法は、活動の修正、疼痛管理、全体的な姿勢の認識と改善、筋肉のアンバランスや筋力低下の改善を目的としたエクササイズなどが有効である。

また、体重管理、栄養士による指導、禁煙、一般的なライフスタイルのアドバイスも、症状を保存的に管理するのに役立つ。

画像誘導による局所麻酔薬、コルチコステロイド、その他の生物学的製剤を股関節やその周辺に注射するインターベンショナル・ラジオロジーが、他の保存的治療と同時に提案されることもある。

外科的治療

股関節温存手術は、関節鏡視下手術（この方法で治療が必要な部位にアクセスできることが前提）または開腹手術が行われる。 手術の全体的な目的は、寛骨臼による大腿骨頭の被覆を改善し、安定性を回復し、インピンジメントを解消し、疼痛を軽減し、機能を改善することである。 臼蓋断裂の修復や軟骨の損傷への対応など、その他の症状の治療も同時に行うことができる。

必要であれば、寛骨臼の向きを変える手術（寛骨臼周囲骨切り術：PAO）や大腿骨骨切り術によって、大腿骨頭のカバー力を改善することができる。 インピンジメントがある場合は、関節鏡視下手術か、関節に完全にアクセスできる「外科的股関節脱臼」による開腹手術で治療することができます。 大腿骨の角度を変える必要がある場合は、この方法が優先されます。

ペルテスによる関節の変形に起因する関節軟骨の退行性変化があまりにも大きく、関節温存が有効でない場合には、人工股関節全置換術が行われることもあります。

手術後に期待されること

患者さんの年齢、どのような手術を行ったか、執刀医の好みによって異なります。このような手術の多くは、長いリハビリ期間が必要となります。

最初の2〜3ヶ月は、体重のかけ方や活動に制限があるかもしれません。これらは外科医によって異なり、手術所見や行った手技によって異なる。

理学療法は術後から開始することができ、手術の内容や個々の目的に応じて、6〜12ヶ月かけて徐々に可動域、安定性、筋力、可動性、機能を高めていきます。

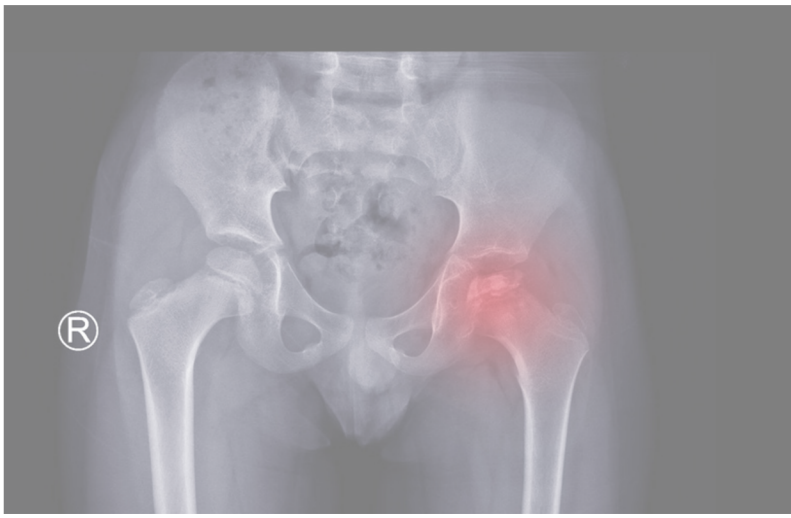

For further information about ISHA - The Hip Preservation Society, how to find an experienced hip preservation surgeon or physiotherapist, or to make a donation, visit www.ishasoc.net. Charity registered in England and Wales, number 199165.

© ISHA - The Hip Preservation Society 2024. All rights reserved.